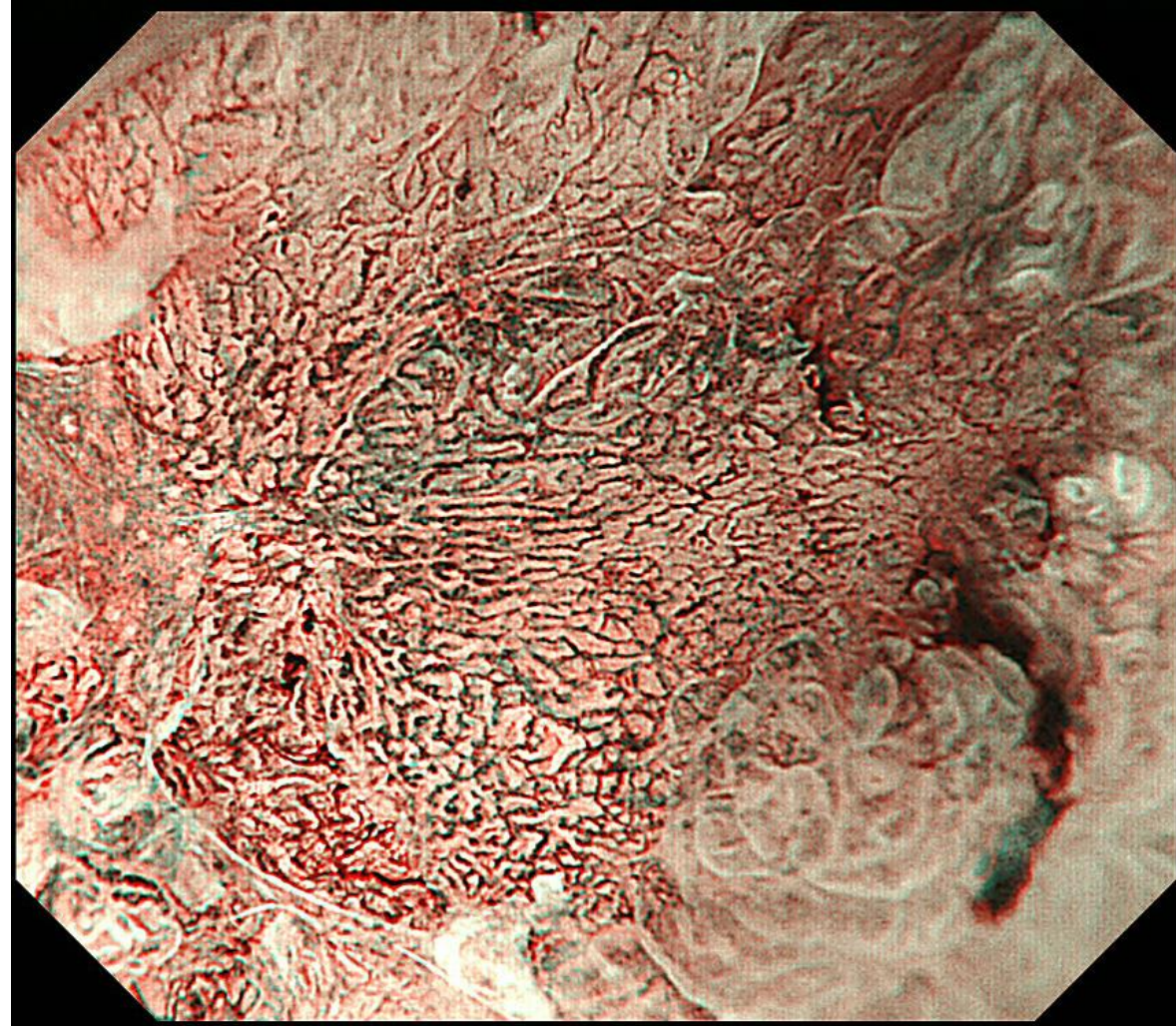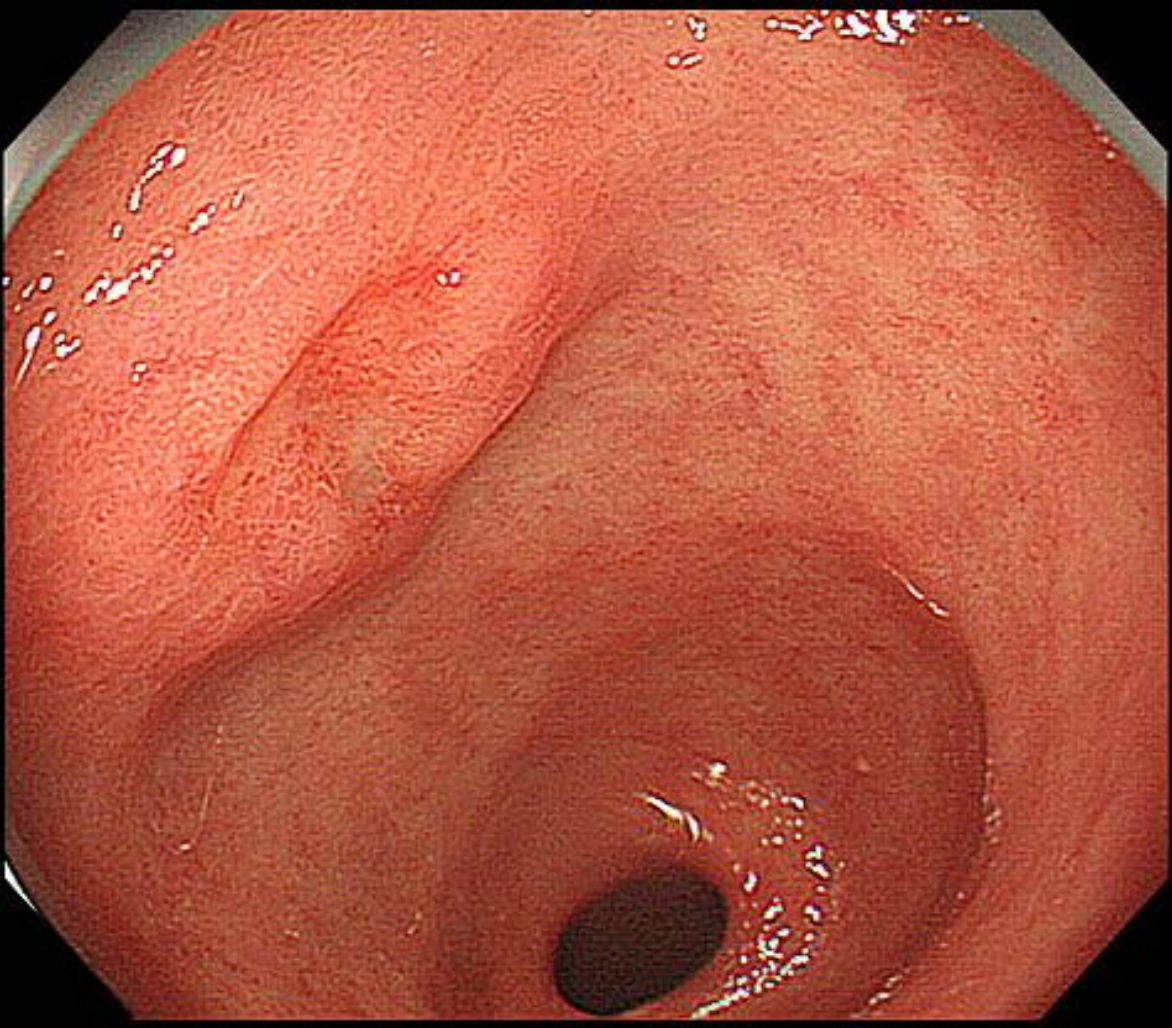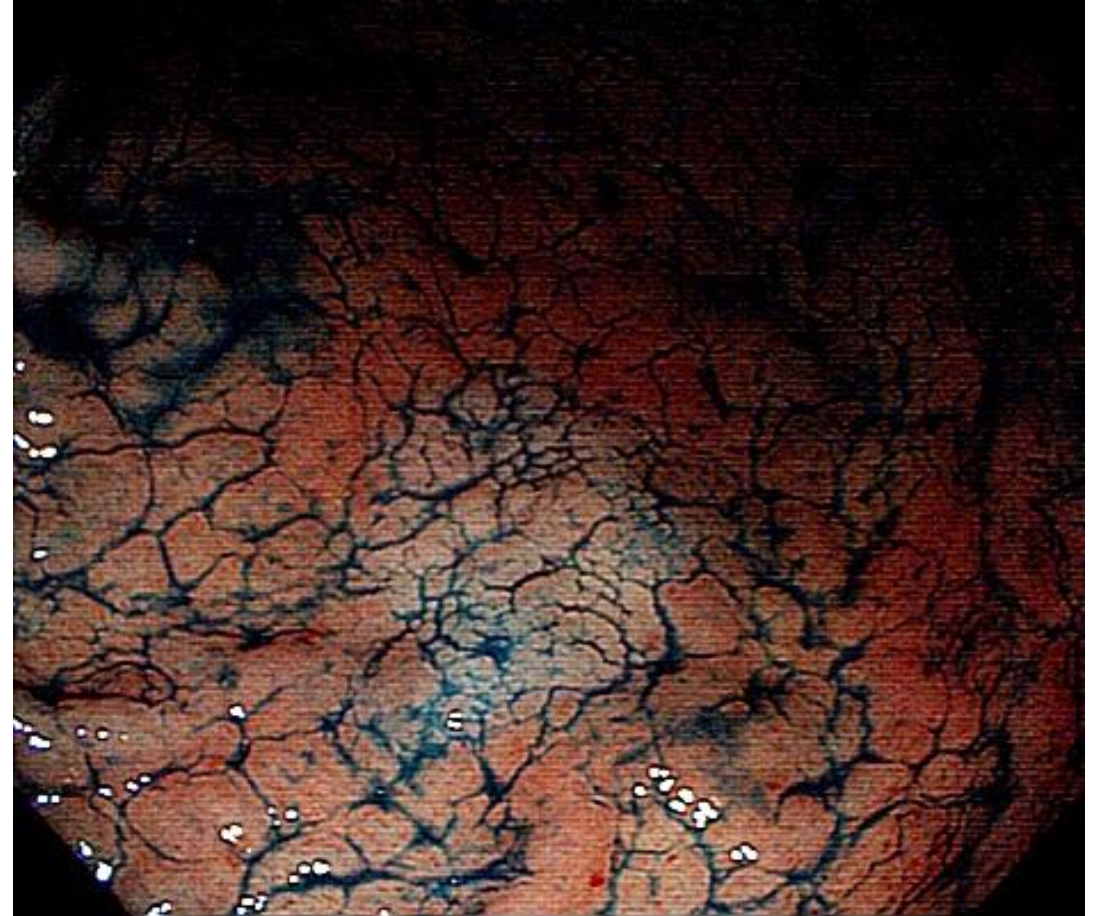
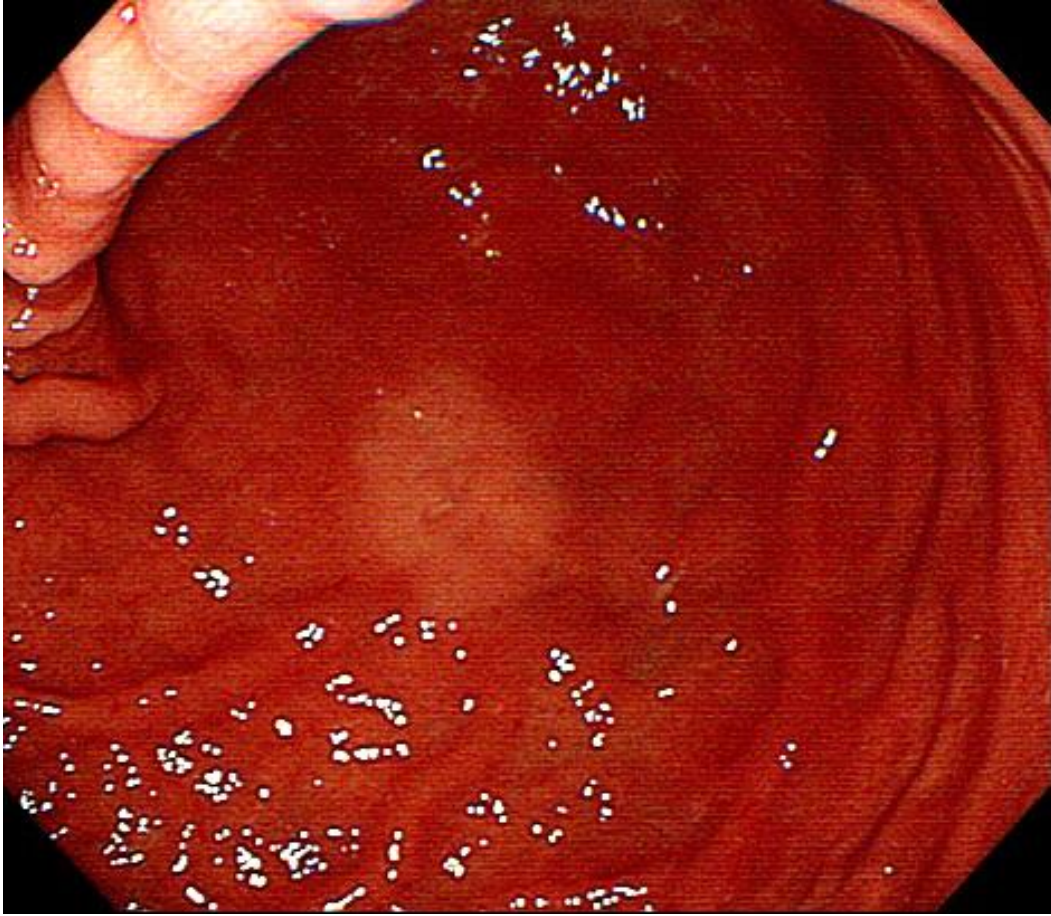


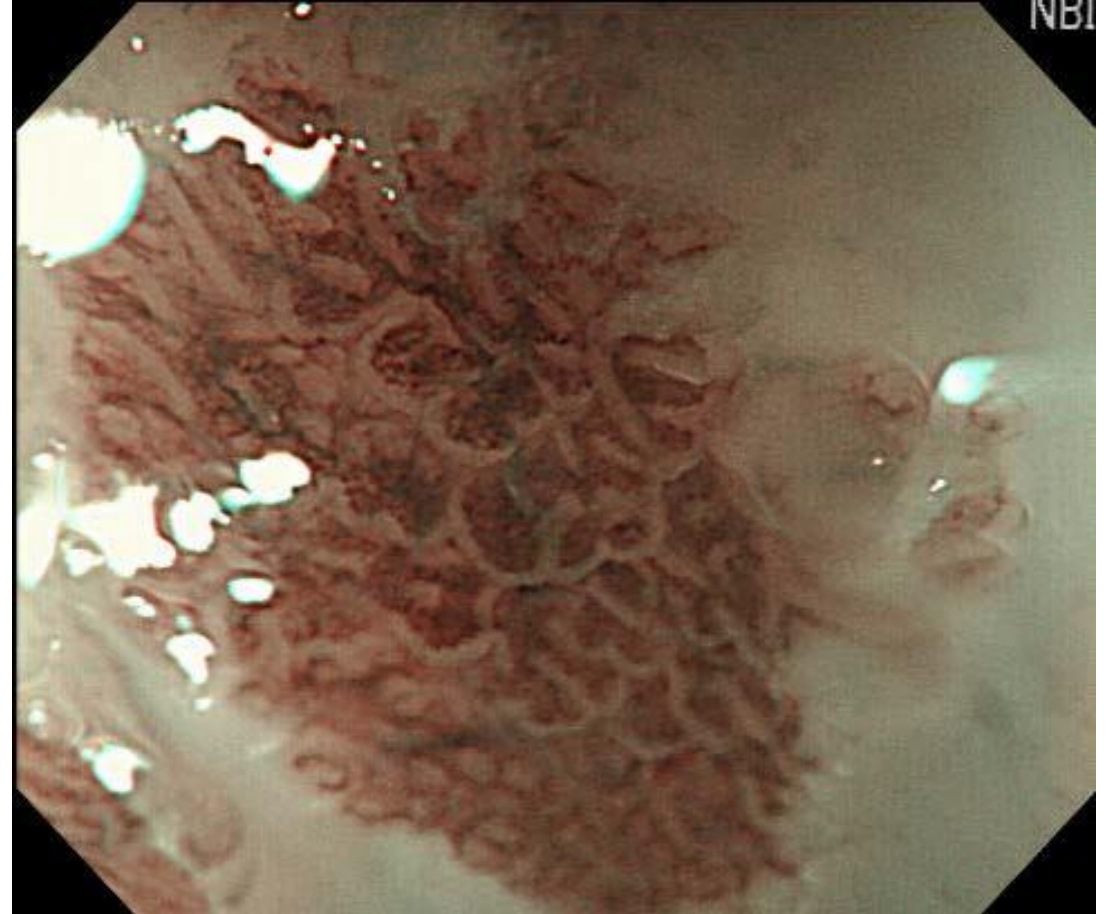
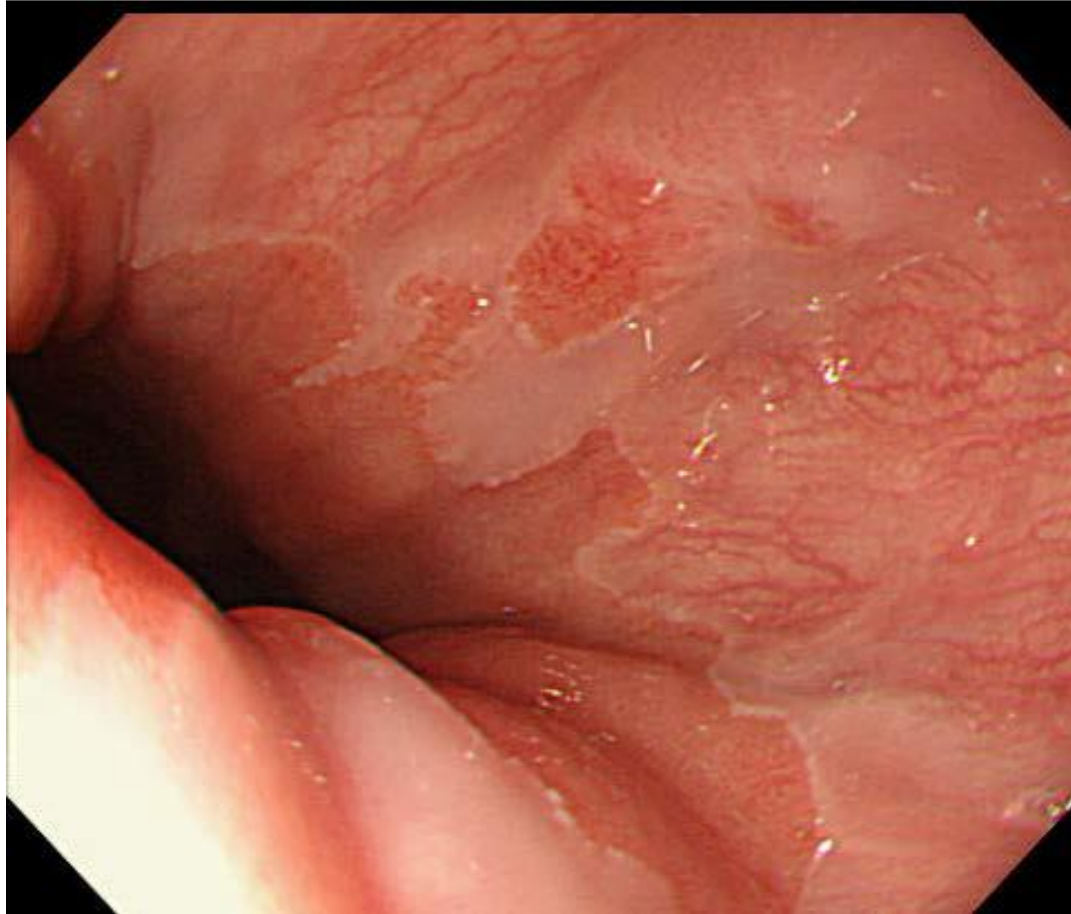


# 新潟大学 竹内学先生 症例



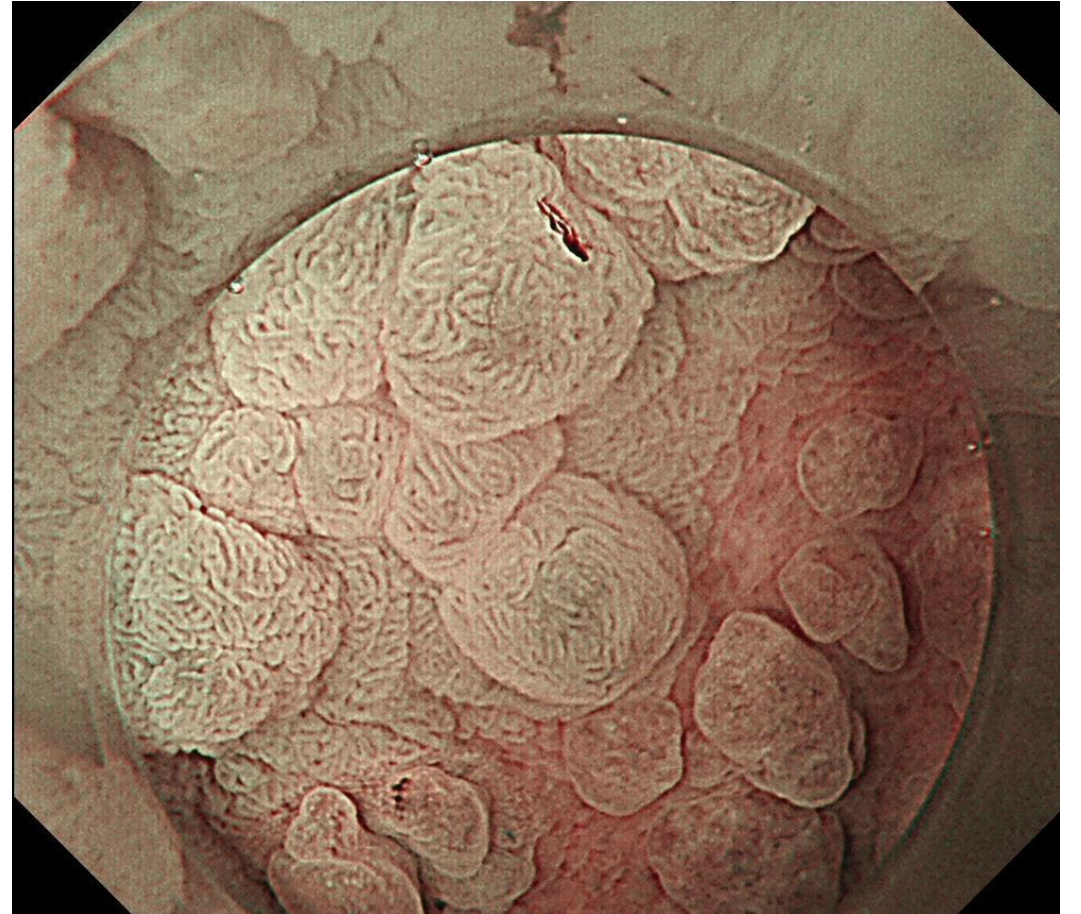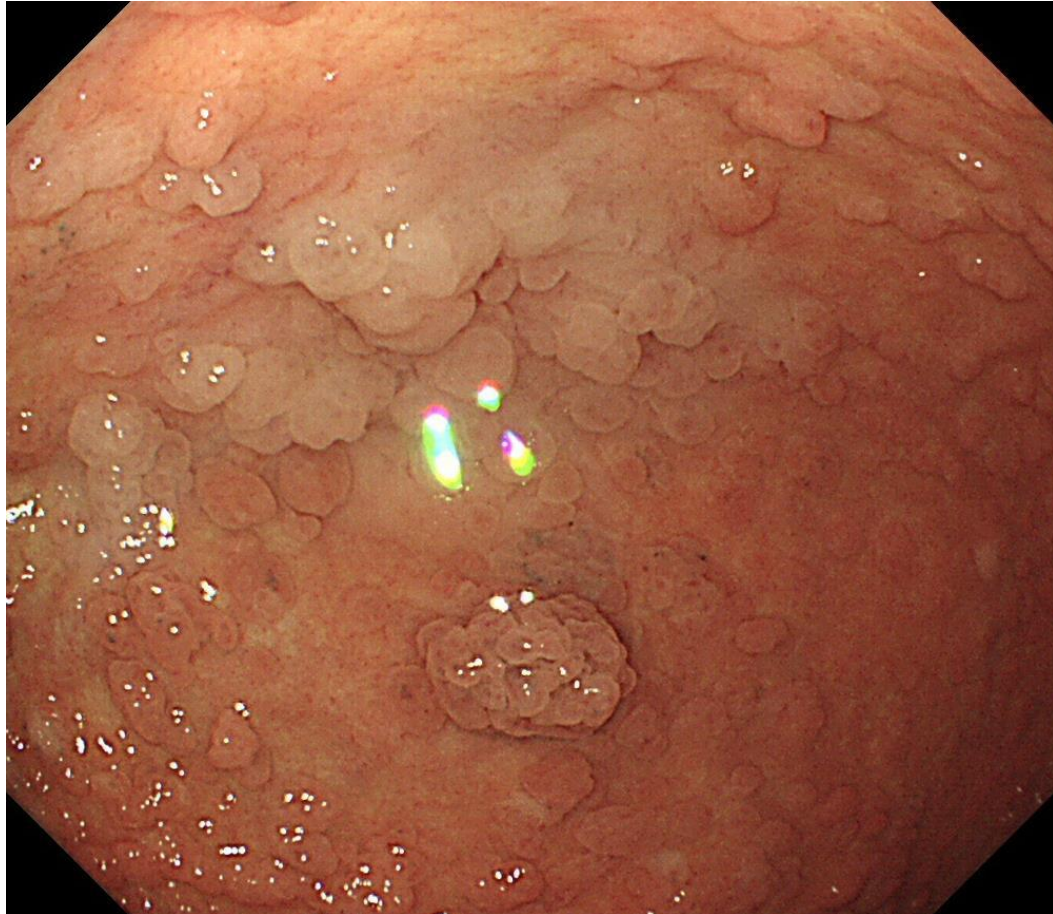


# 藤枝市立総合病院 丸山保彦先生 症例





# 佐久医療センター 高橋亜紀子先生症例





# 岡山医療センター 若槻俊之先生 症例

